


LES PLASTIES ABDOMINALES

- « Les conseils du plasticien »
- réunion du 5 mai 2004
Luxembourg
- **Dr Pierre SIBILLE**
 - Hôpital Kirchberg (Luxembourg)
 - Polyclinique de Gentilly (Nancy)



RAPPORT DU 44^e Congrès

- De la SOFCPRE
- Octobre 1999
- « Chirurgie de l'obésité morbide »



La paroi abdominale

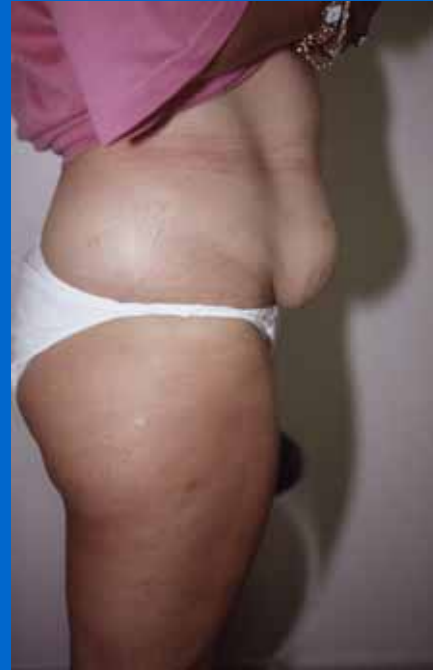- Double symbole de maternité et d'érotisme
- Disgrâces liées aux grossesses, aux surcharges graisseuses et au vieillissement
- Séquelles cicatricielles d'interventions antérieures ; « ventres balafrés »
- **IMPORTANT**
 - il faut distinguer le cas différent des patient(e)s en état d'obésité.
 - la plastie abdominale n'est pas le traitement de l'obésité mais des séquelles de l'amaigrissement !!!
 - Lorsque plus de 50% de l'excès corporel a été perdu !!!
- **IMPORTANT**
 - l'importance de la rançon cicatricielle fait de la plastie abdominale, le « parent pauvre » de la chirurgie plastique à visée esthétique
 - chirurgie fonctionnelle de confort
 - « Opérations pour s'habiller »
 - « Opérations pour se déshabiller »
 - nécessité d'une information très complète
 - pour les patients

Structure et constitution de la paroi abdominale

- Résultante des 3 plans anatomiques qui la constituent ;
 - - plan musculo-aponévrotique
 - - la graisse, le tissu adipeux sous-cutané
 - - la peau , le revêtement cutané

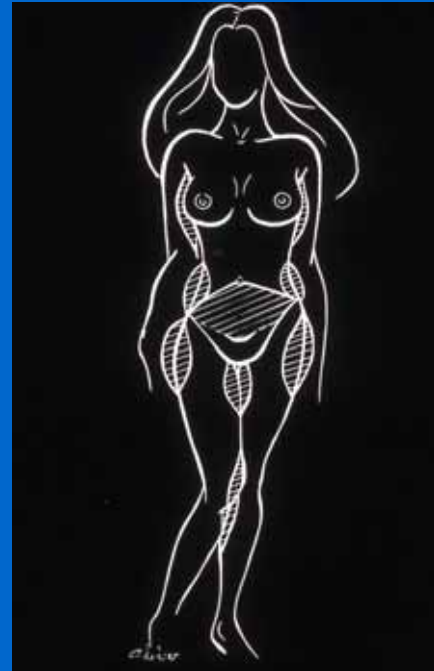
Plan Musculo-Aponévrotique

- Distension
- diastasis (supérieur à 4 cms)
- recherche de hernies pariétales



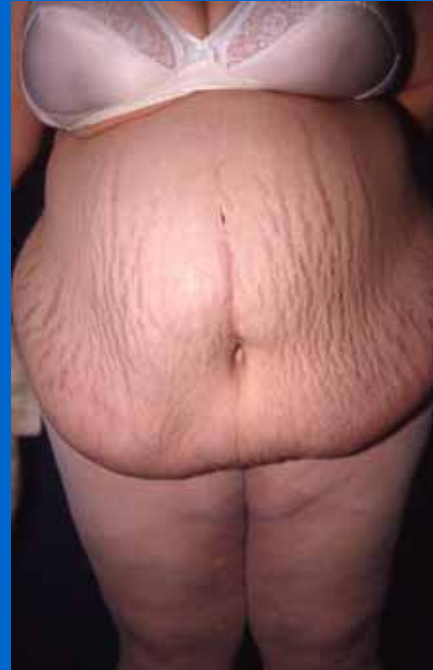Plan Grasseyeux

- Répartition de la masse graisseuse est **variable** (homme , femme)
- sous ombilical,
- péri ombilical,
- hanches



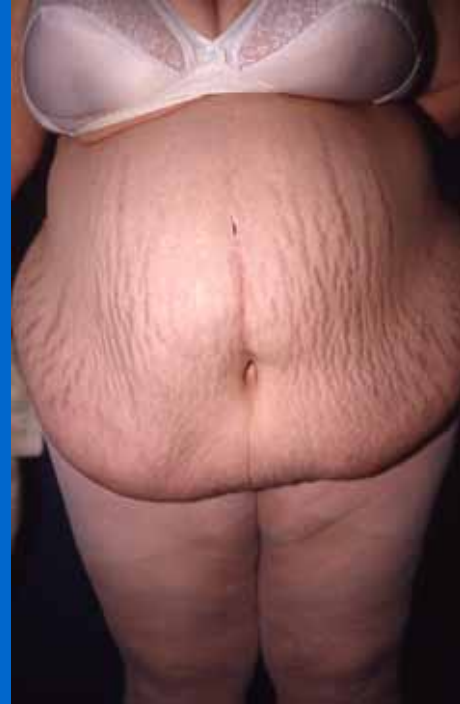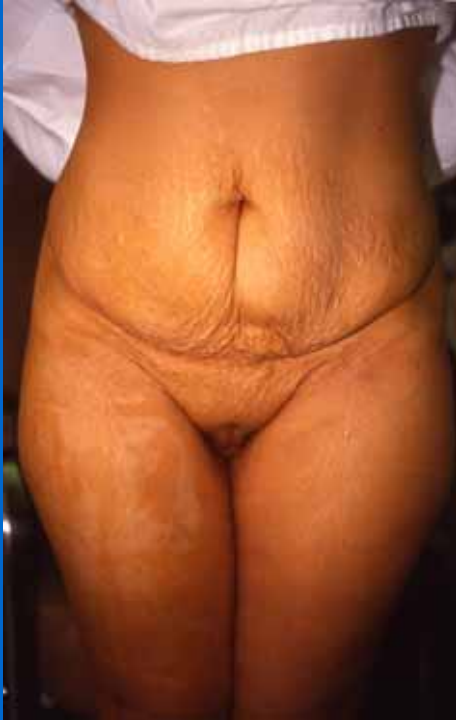Revêtement Cutané

- L'appréciation du potentiel élastique constitue un temps essentiel de l'indication opératoire
- élasticité, présence de vergetures, antécédents de grossesse, variations pondérales (importance de la perte de poids) et surtout la stabilisation, présence d'autres cicatrices ...
- potentiel de cicatrisation !!!



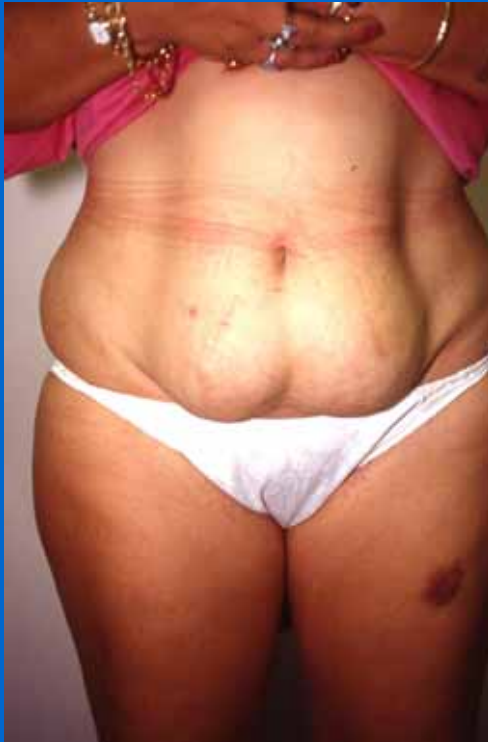Patiente de 46 ans, 4 grossesses, tablier +++

Revêtement cutané 2

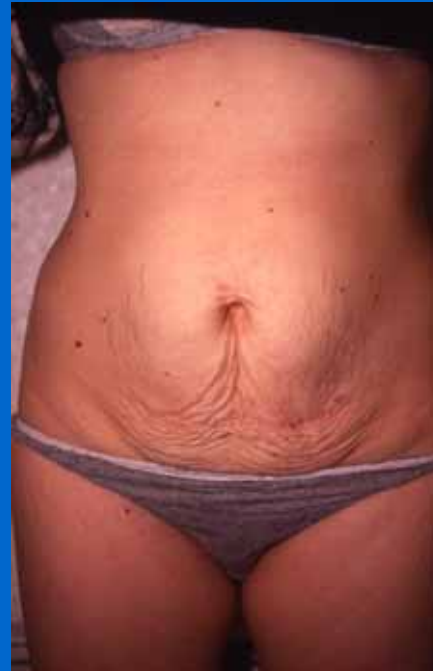

Importance des vergetures, évolution , répartition

Revêtement cutané 3



Peau élastique, épaisse, souple



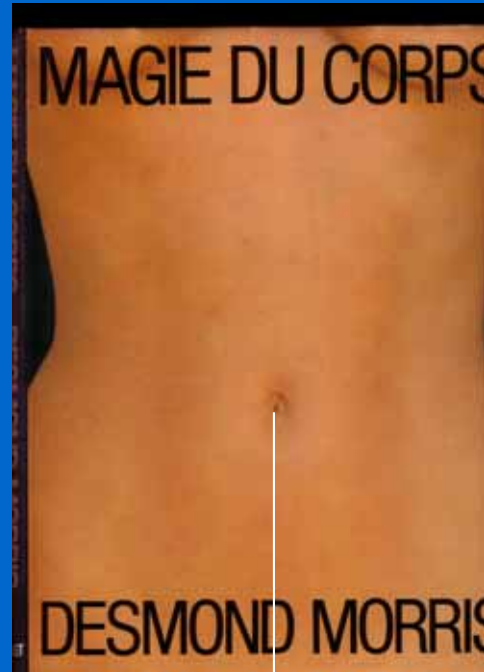
Peau vergeturée, fine et fragile

REPERES CHIRURGICAUX

- OMBILIC
 - distance par rapport au TPP
 - aspect
 - présence ou non d'une hernie ombilicale
- TRIANGLE PILEUX PUBIEN (TPP)
 - fixité anatomique, relative
 - ascension du TPP si la traction est trop importante

OMBILIC - TPP

- Distance qui reste assez constante
- de l'ordre de 13 cms



Distance ombilic - pubis

STATEGIE THERAPEUTIQUE

- Remettre en tension le plan musculo-aponévrotique
- corriger une surcharge graisseuse plus ou moins localisée
- pratiquer l'exérèse des zones cutanées en excès
- « au cours de la même intervention » chirurgie en un temps

Classification en 2 groupes

- Plasties abdominales localisées
- sus, sous , péri ombilicales ou médio abdominales
- souvent une cicatrice limitée
- Plasties abdominales étendues (suite d 'amaigrissement massif)
- geste sur l 'ombilic et cicatrices étendues

Place de la lipo-aspiration

- (Presque) toujours une lipo-aspiration
- intéresse l'abdomen, mais aussi les hanches, le dos, le haut des fesses
- affine la taille
- permet une mobilisation de la peau +++



Lipoaspiration 2

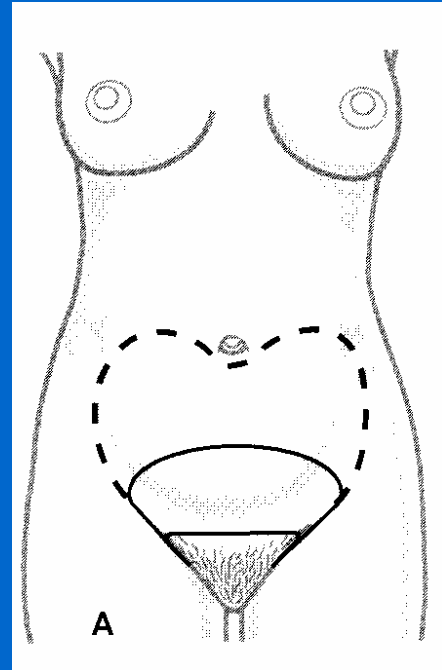
- Rôle fondamental
- permet de limiter les décollements
- favorise la « mobilité » cutanée en préservant mieux la vascularisation



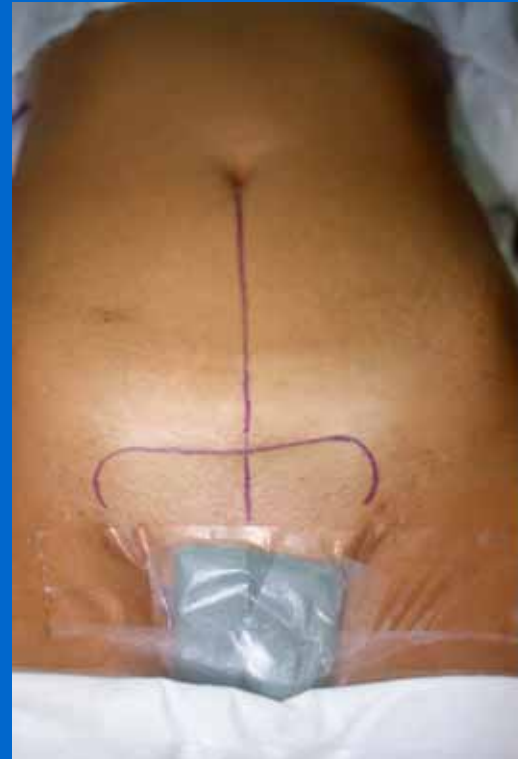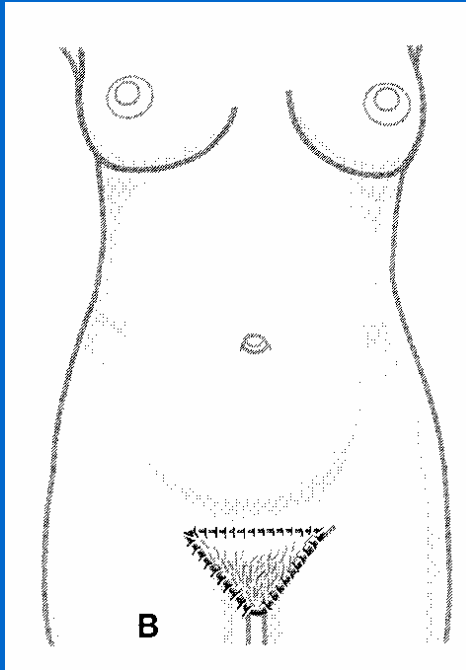
Exemple de canules à ultrasons

Plasties abdominales localisées

- Plastie en
- « fer à cheval »
- forme la plus minime
- cicatrice cachée dans et autour du pubis
- pas de transposition de l'ombilic



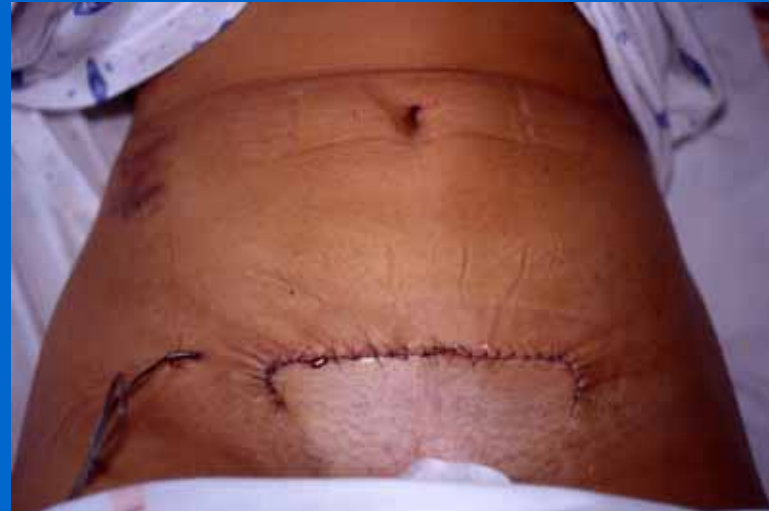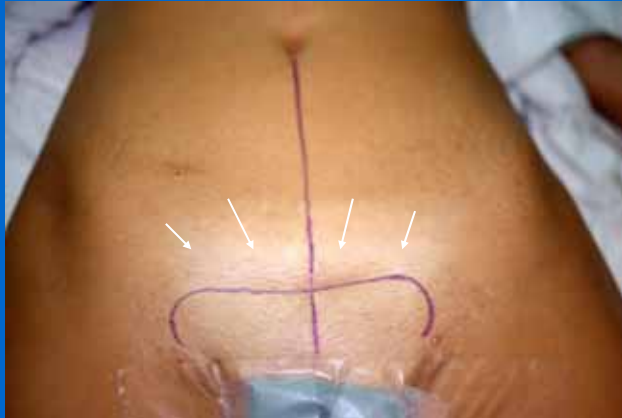Plastie localisée I (fer à cheval)



Cicatrice finale

•
•
•

Plastie localisée I (fer à cheval)

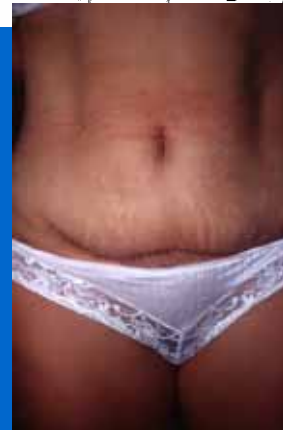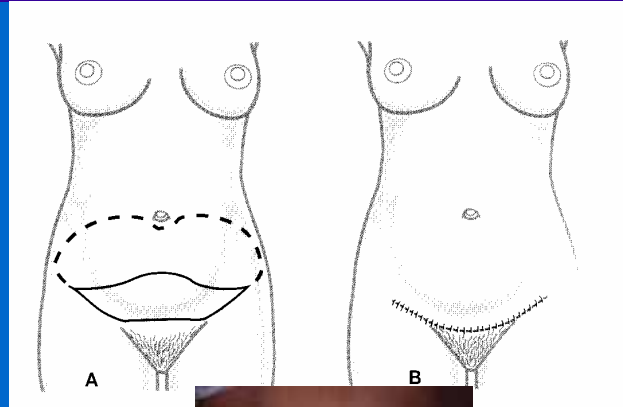


« Plissé » aux extrémités de la cicatrice

• • • • • • • • • •

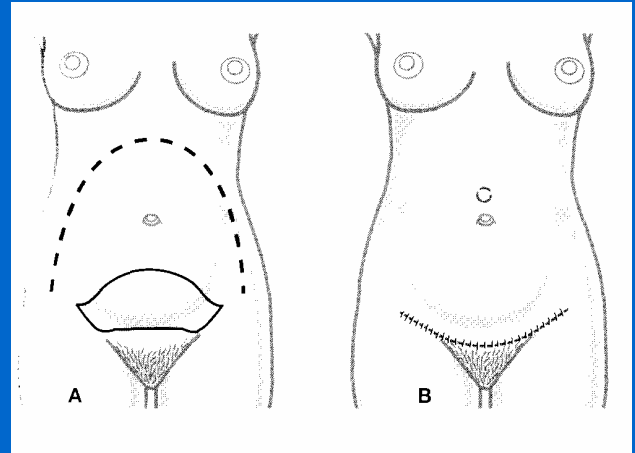
Plastie abdominale localisée II

- Le « mini-lifting » abdominal
- plastie transversale, en croissant sus pubien
- respecte l'ombilic
- (possibilité de désinsertion et de déplacement vers le bas de 2-3 cms)



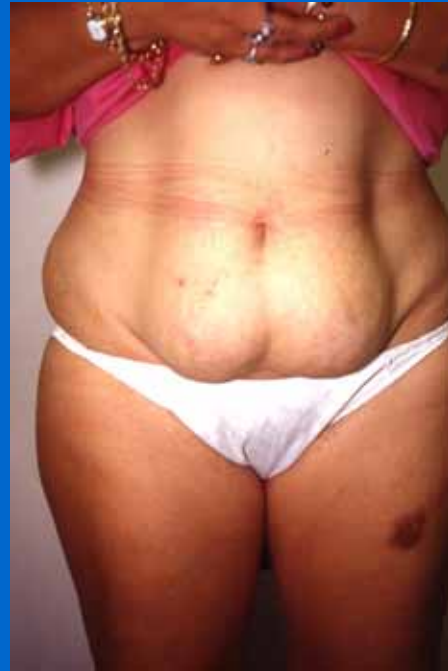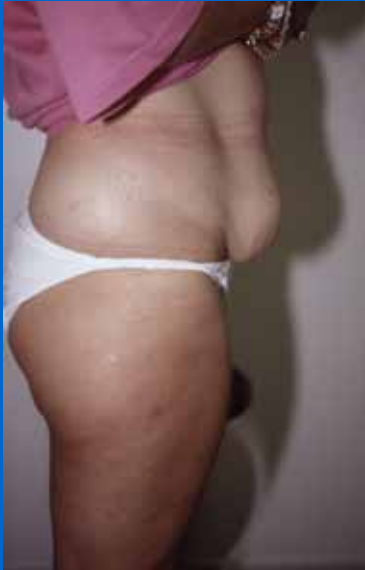Plastie abdominale localisée II

- La désinsertion ombilicale soulage la tension sur la cicatrice pubienne
- CALLIA (1965)
- GOIN et GUIMBERTEAU (1983)
- THION en (1985)



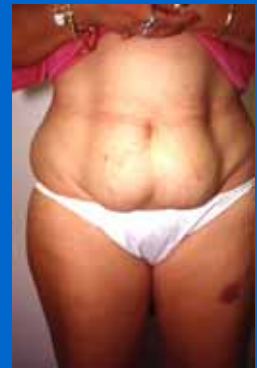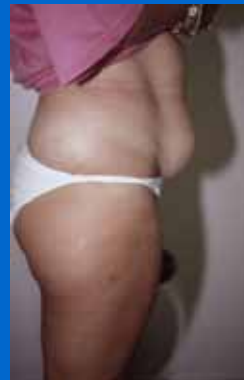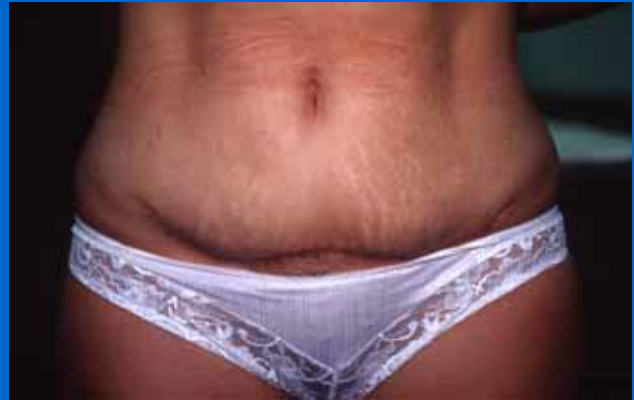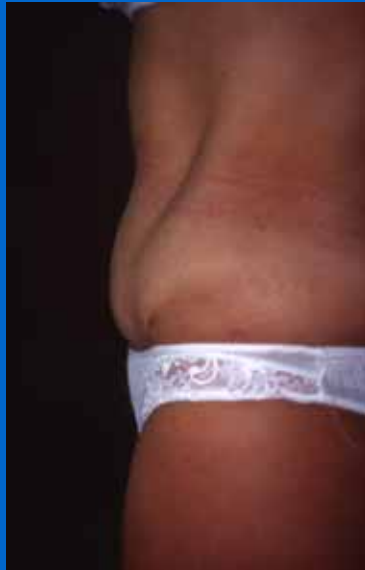Plastie abdominale localisée II

- Exemple ; 36 ans, 2 G



Plastie abdominale localisée II

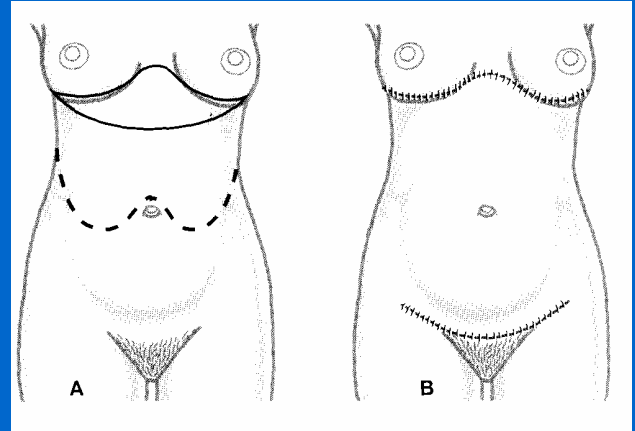
- Résultat ;



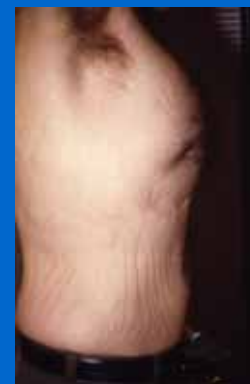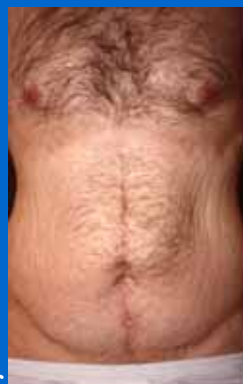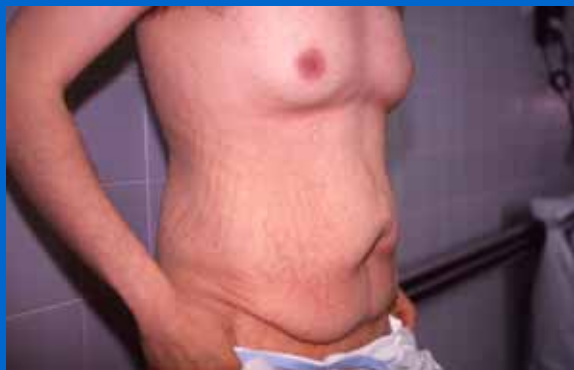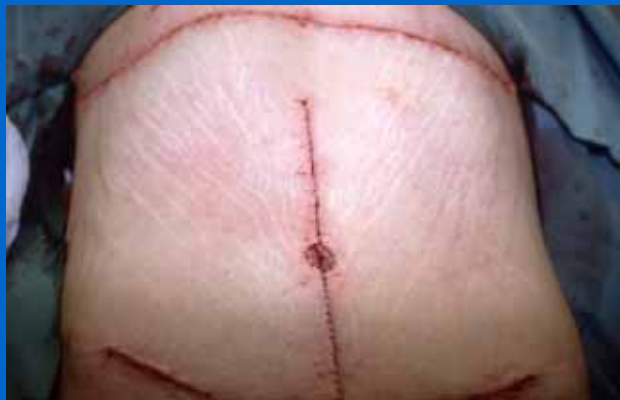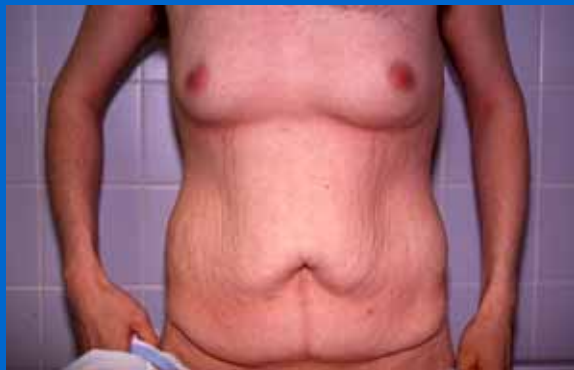Face et profil

Plasties de l'étage médio-abdominal et de la région péri-ombilicale

- Ne peuvent être traités que par des incisions directes
- PRUDENCE !!!!
- Péri-ombilicales circulaires
- transversales sus ombilicales
- transversales médio-abdominales
- sus ombilicales hautes



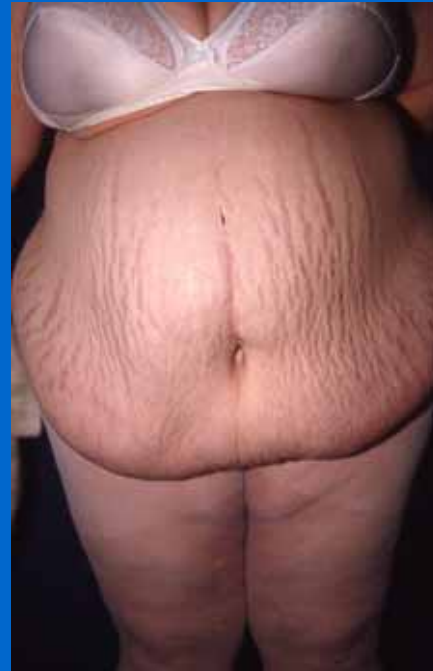Exemple de plastie haute et basse



Homme de 31 ans, amaigrissement massif

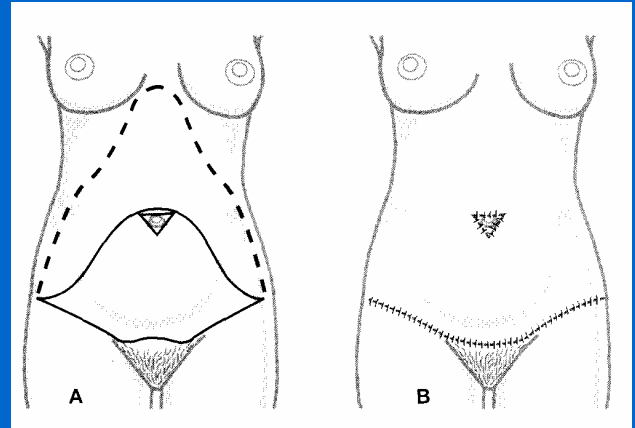
Plasties abdominales étendues

- **Transversales ou horizontales**
- **verticales ou longitudinales**
- **mixtes**



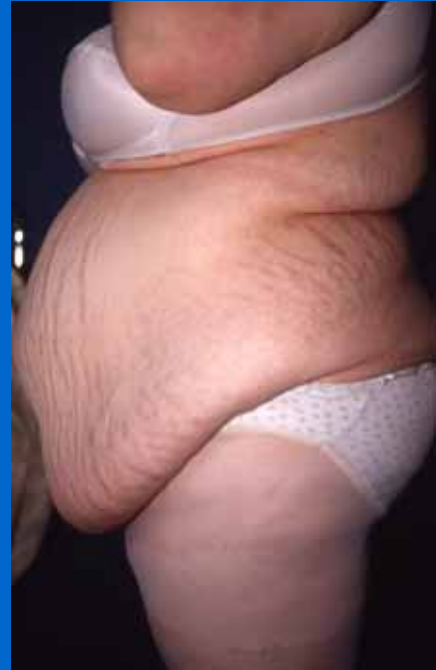Plastie abdominale transversale

- Basse
- avec transposition ,
reposition de
l'ombilic
- associée à une
liposuccion préalable
- intervention la plus
fréquente



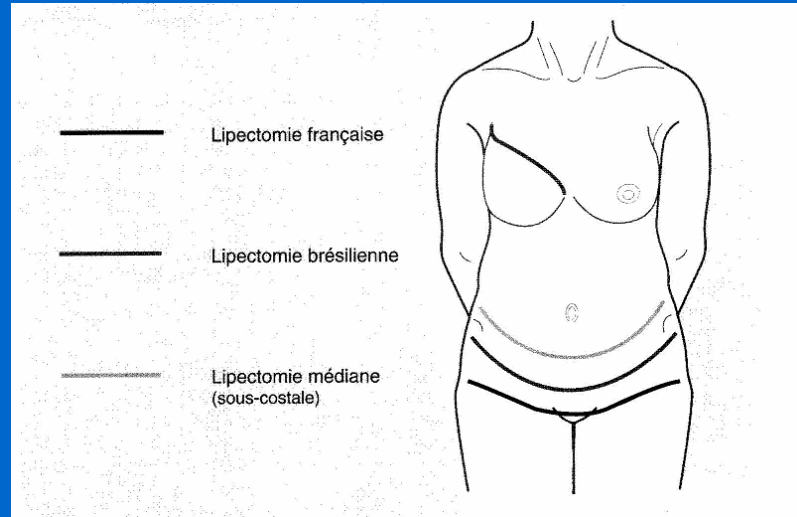
Intervention type

- Variantes dans le tracé horizontal
- Variantes dans la reposition de l'ombilic
- tension sur la cicatrice
- bourrelets latéraux

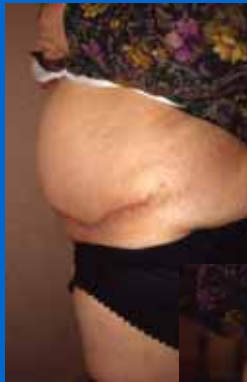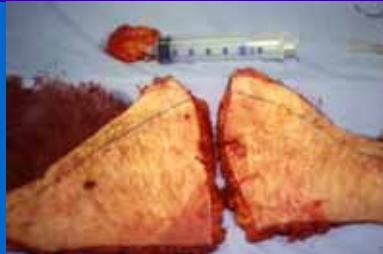

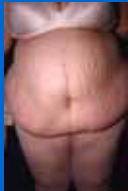
Tracé des incisions

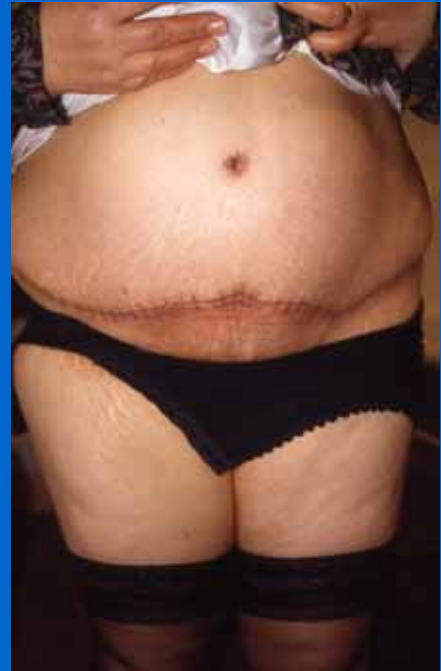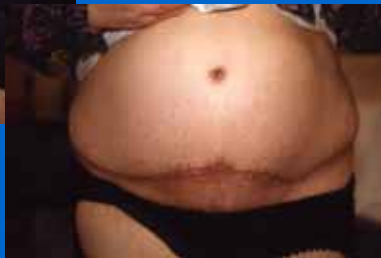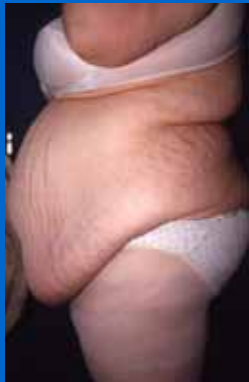- En fonction de l'excès cutané
- en fonction des impératifs du pays (Brésil)
- en fonction des sous-vêtements



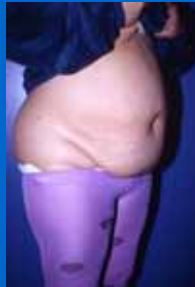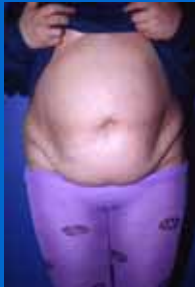Exemple 1



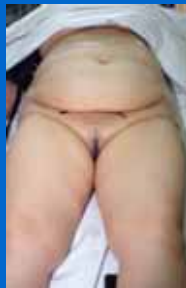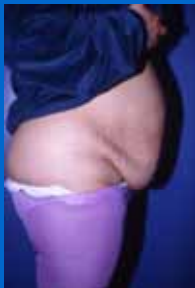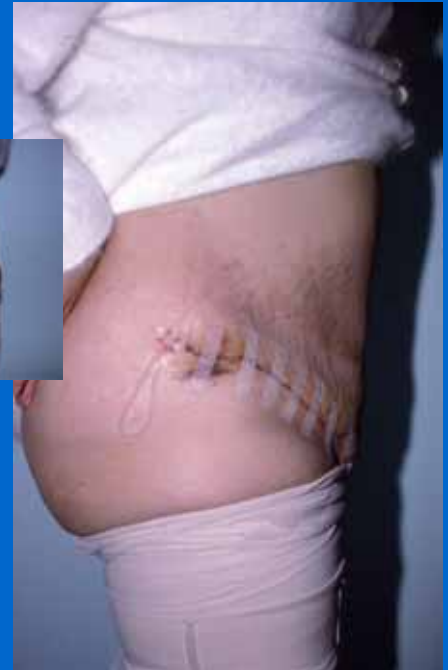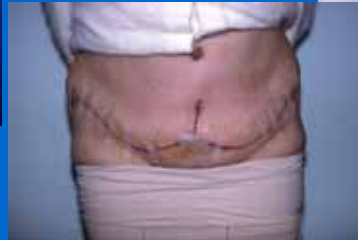Patiente de 46 ans,
4 G, vergetures
diffuses



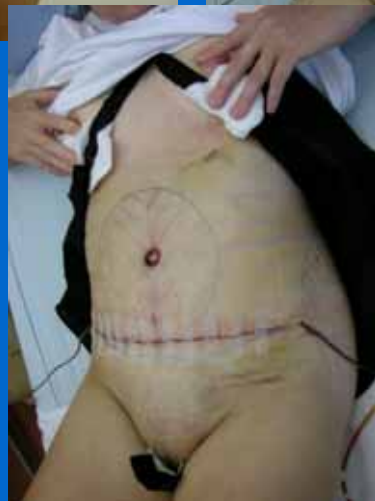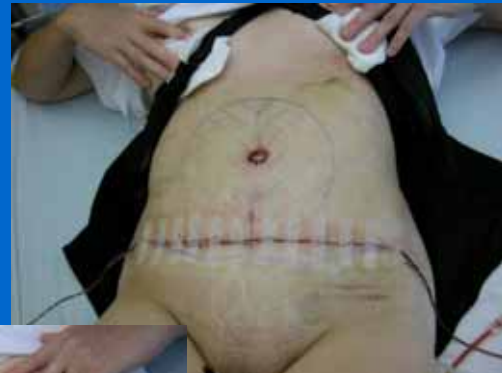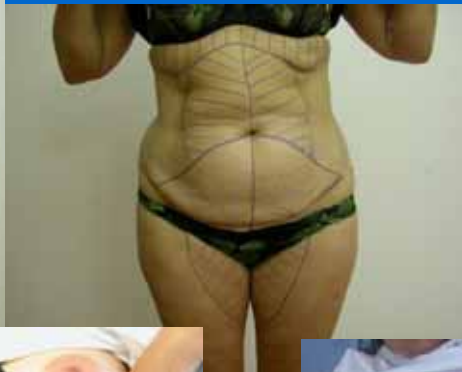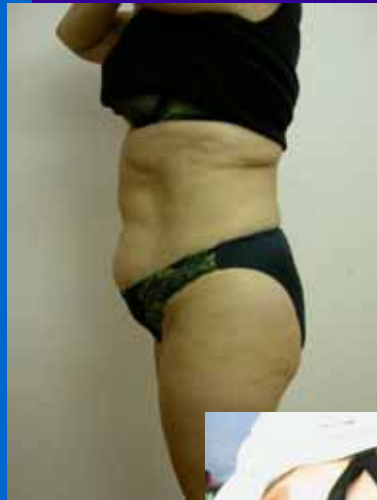Exemple 2



Patiente 39 ans, 3 Grossesses, PT avec RO

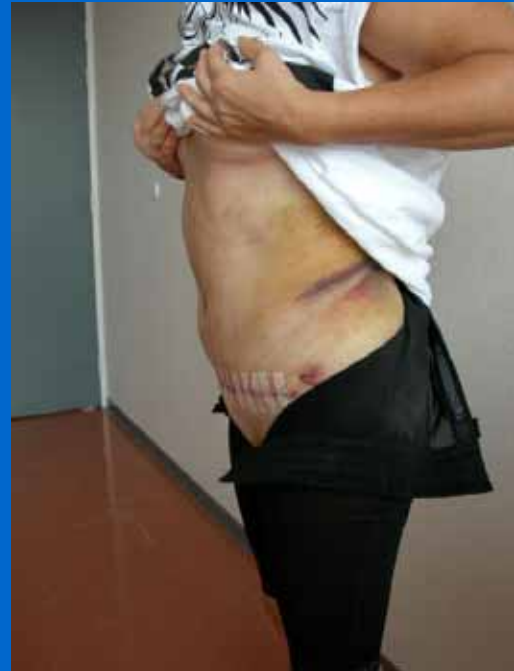
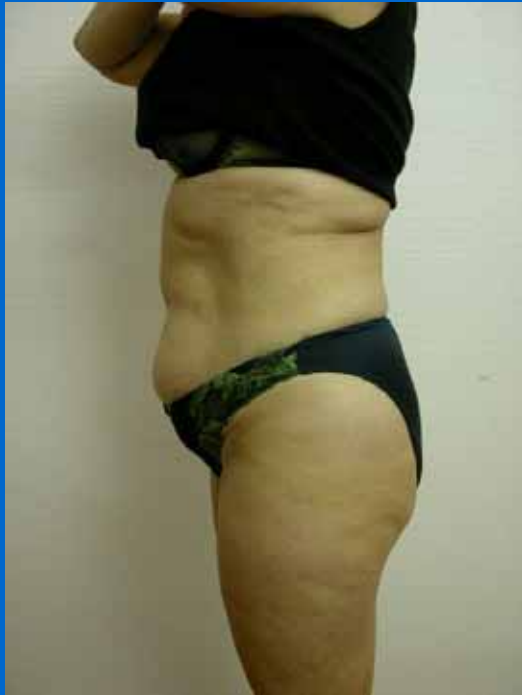
Exemple 3



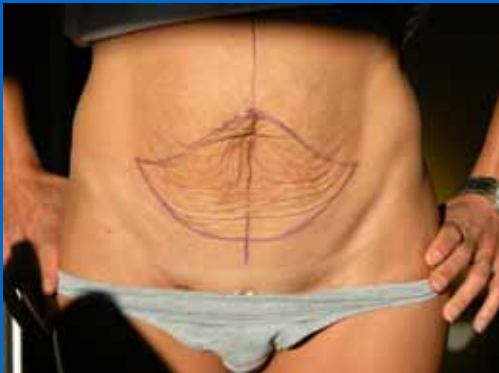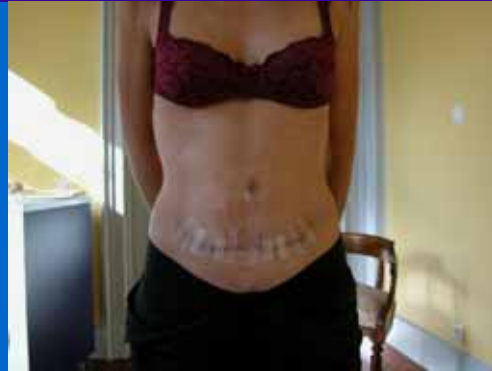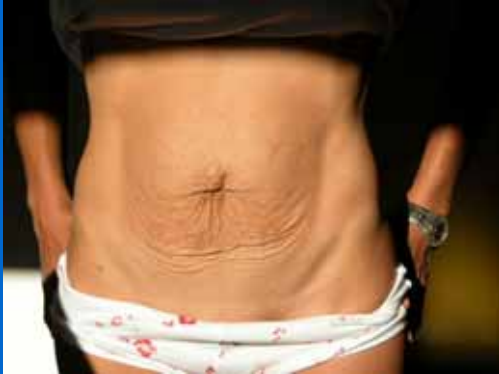Patiente de 43
ans; 3 G, PT
avec RO

Exemple 3 bis



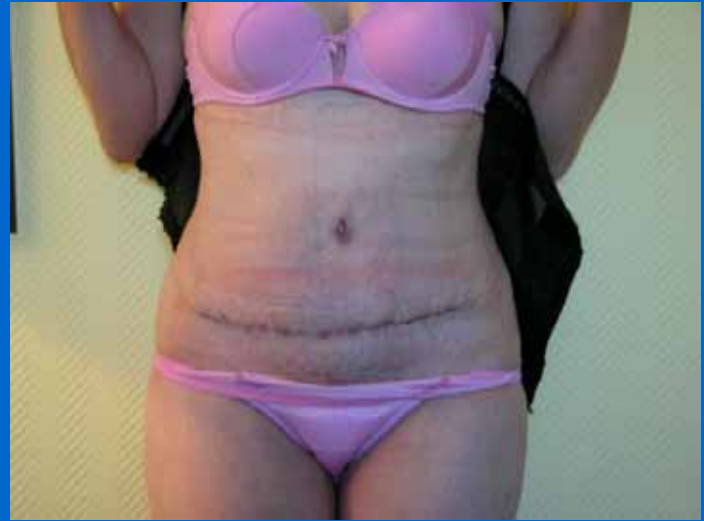Profil avant- post opératoire immédiat

Exemple 4



Patiente de 35 ans, grossesse gémellaire, vergetures
PT avec RO

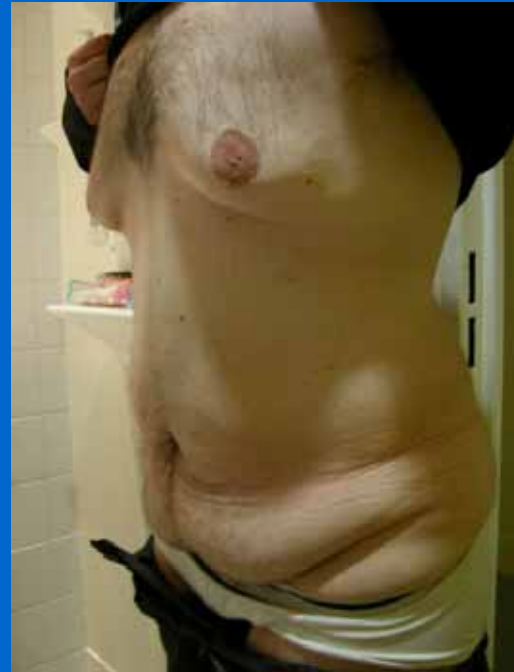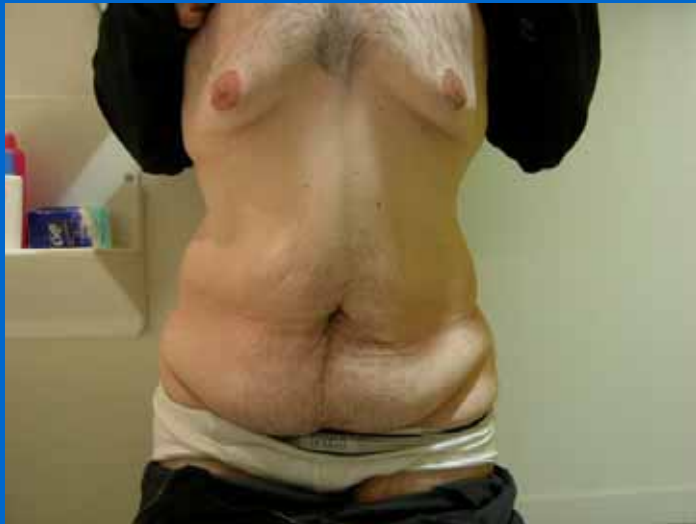Exemple 5



Cicatrice cachée dans l'élastique du slip

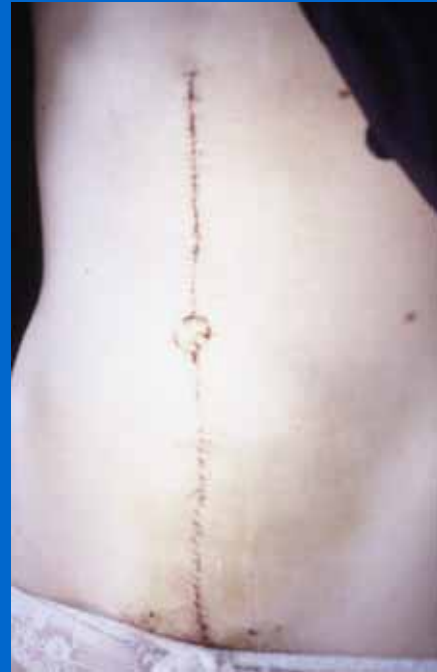Exemple 6

Patient de 32 ans , amaigrissement massif de 23 kgs

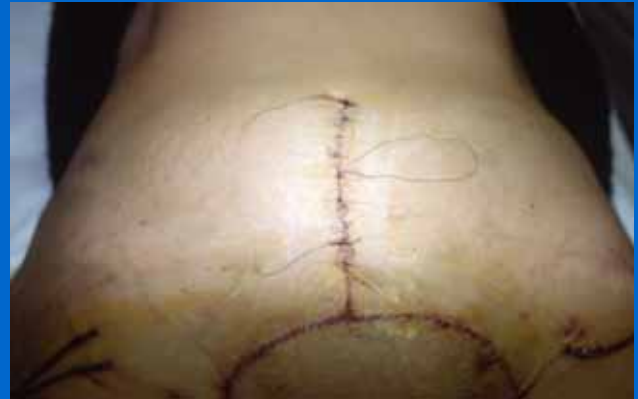
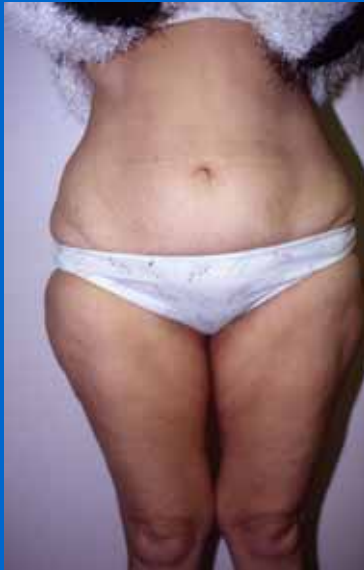
Plasties abdominales verticales

- Excès cutané péri-ombilical
- insuffisance d'élasticité tissulaire sus ombilicale
- vergetures diffuses



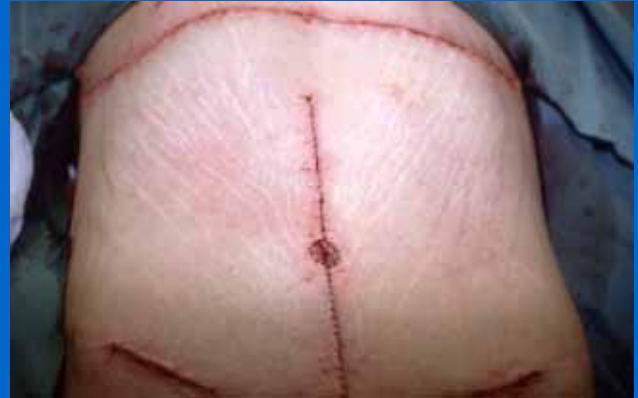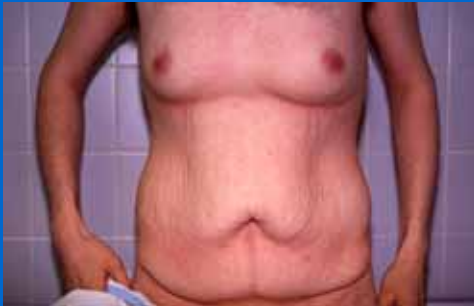Plasties mixtes verticales et horizontales



Patiente de 41 ans, 3 G, excès cutané sous ombilical insuffisant pour une transversale pure

Exemple 2 (mixte)

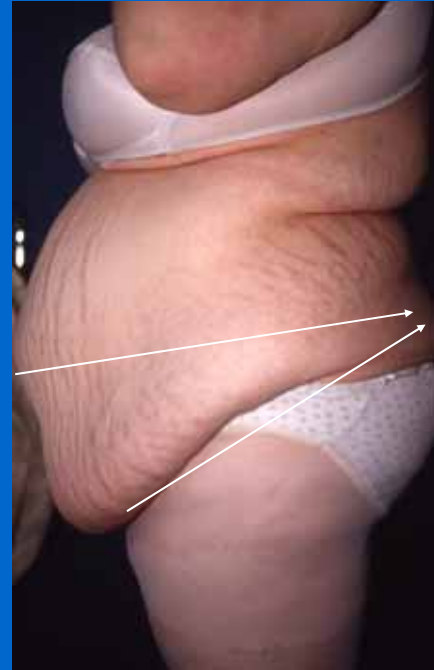- Surtout pour de grandes distensions



Patient 31 ans, amaigrissement massif de 25 kgs

Plastie abdominale circulaire

- Place certaine pour le traitement des disgrâces abdominales de type V et VI (classification de Psillakis)
- toute la circonférence du tronc (unité esthétique)

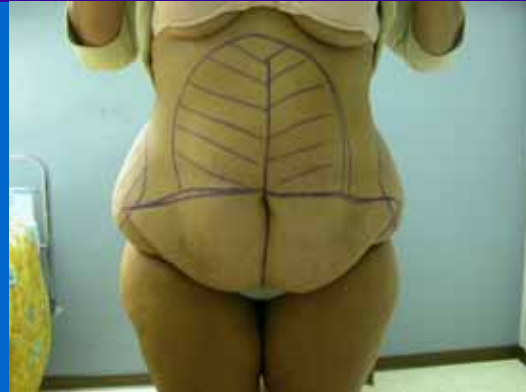

Problèmes

- Asymétrie de la cicatrice
- ascension de la berge inférieure et du TPP
- cicatrice adhérente et enfouie
- Situation de l'ombilic trop proche du TPP (minimum 10 cm)
- situation de l'ombilic et son « extériorisation »

COMPLICATIONS

- C'est une chirurgie difficile !!!
- Thrombo-emboliques ; 1 à 2 % des cas
- Hématomes ; 5 % des cas
- Infection ; 1 à 2 % des cas
- Nécrose cutanée ; 1 % des cas
- Epanchements lymphatiques (plutôt une évolution)
- Altérations de la sensibilité pariétale
- **(Complications qui peuvent être redoutables)**



Les « trucs » du chirurgien plasticien

- Choix précis de l'incision
- Lipoaspiration « appuyée » dans la majorité des cas, notamment en latéral
- Respect de la peau
- mise en place d'une gaine de compression élastique continue pendant 6 semaines ++
- sutures sans tension

En conclusion

- La chirurgie des plasties abdominales, n'est pas assimilée à une chirurgie esthétique
- il s'agit d'interventions de confort !!!
- Peu de perte de poids
- cicatrice importante, mais la patiente perd volontiers 1 ou 2 tailles de vêtement
- patiente souvent satisfaite

